KASUISTIKEN | CASE REPORTS

Head-and-Neck-Dermatitis

Zusammenfassung des Vortrages von Barbara Ebner, Linz
Jahrestagung der ÖADF in Wien, Erste Campus Wien,
29.-31. Mai 2025
Head-and-Neck Dermatitis in Atopic Dermatitis –
Clinical Subtype or Dupilumab-Induced Entity?

Die Head-and-Neck-Dermatitis (HND) stellt eine klinisch relevante, teils eigenständige Variante der atopischen Dermatitis dar, die insbesondere durch ausgeprägte Prädilektion für Gesicht, Hals und oberen Thorax charakterisiert ist. Häufig ist sie therapieresistent, psychosozial besonders belastend und bedarf einer differenzierten diagnostischen und therapeutischen Betrachtung – insbesondere im Kontext moderner Systemtherapien.

Während HND früher primär als Ausdruck schwerer oder lokal modulierter AD galt, mehren sich in der Ära der Biologika Hinweise darauf, dass Exazerbationen einer HND auch unter laufender Dupilumab-Therapie auftreten oder sogar de novo induziert werden können. Damit stellt sich die kritische Frage, ob es sich in diesen Fällen um eine echte therapeutische Nichtansprechrate handelt oder um eine therapieinduzierte Entität, deren pathogenetische Grundlagen sich vom klassischen atopischen Inflammationsmuster unterscheiden.

Mehrere Beobachtungen legen nahe, dass die Pathophysiologie der HND komplexer ist: Neben einer Typ-2-Immunantwort scheint insbesondere eine mikrobielle Dysbiose – etwa mit erhöhter Präsenz von Malassezia-Spezies – eine Rolle zu spielen. Die in Einzelfällen berichtete Besserung unter Antimykotika sowie das gehäufte Auftreten bei seborrhoisch-atopischer Überlappung sprechen hierfür. Zudem wurden in klinischen Fallserien Verschlechterungen einer HND unter Dupilumab häufiger berichtet als unter konventionellen immunsuppressiven Systemtherapien.

Ein zentraler Aspekt in der klinischen Entscheidungsfindung ist daher, Dupilumab bei Patienten mit isolierter oder prädominanter HND nicht als First-Line-Therapie zu betrachten, sondern nur im Kontext einer systemischen, generalisierten Manifestation einer AD und nach Ausschluss alternativer Trigger (z. B. Kontaktallergien, Maskendermatitis, Malassezia-Hypersensitivität) zu erwägen.

Im Vortrag wurde der Fall eines 50-jährigen Patienten mit chronischer HND unter langjähriger topischer Therapie vorgestellt. Nach initialer Besserung unter Dupilumab kam es zu einer neuen Exazerbation im Gesichtsbereich, die symptomatisch an eine periorale Dermatitis erinnerte. Eine kontaktallergologische Testung war positiv auf Gummibeschleuniger, wurde jedoch als klinisch irrelevant eingeschätzt. Die Reaktion klang schließlich unter intermittierender topischer Therapie und fortgeführter Dupilumab-Gabe ab, was eine klare ätiologische Einordnung erschwerte.

Head and neck dermatitis

Summary of the presentation by Barbara Ebner, Linz
Annual Conference of the ÖADF in Vienna,
Erste Campus Vienna, May 29–31, 2025

Head-and-neck dermatitis (HND) represents a clinically distinct and often treatment-resistant manifestation of atopic dermatitis, predominantly affecting the face, neck, and upper chest. Beyond its psychosocial burden, HND requires nuanced diagnostic and therapeutic strategies—particularly in the era of biologics.

Emerging evidence indicates that HND may not only persist under dupilumab but in some cases may be induced or exacerbated by the therapy itself. This challenges the conventional classification of HN involvement as a sign of treatment failure and raises the possibility of a therapy-associated entity with unique pathogenic features.

Pathophysiological hypotheses involve local microbial dysbiosis—especially overgrowth of Malassezia spp.—which may elicit a non–type 2 inflammatory response less susceptible to IL-4/IL-13 blockade. Reports of improvement with antifungal agents and the higher prevalence of seborrheic features in affected patients support this concept. Clinical studies and real-world data suggest that HND worsening is more frequent under dupilumab than under conventional immunosuppressive drugs.

Accordingly, dupilumab should not be considered first-line treatment in patients with isolated or predominantly head-and-neck involvement unless systemic disease is clearly present and other triggers have been excluded (e.g. contact allergens, mask-induced dermatitis, fungal hypersensitivity).

The presented case describes a 50-year-old patient with longstanding HND. After initial improvement under dupilumab, a relapse localized to the perioral region occurred, mimicking perioral dermatitis. Contact allergy testing revealed reactivity to rubber accelerators, deemed clinically non-contributory. Symptoms resolved with topical therapy while dupilumab was continued, leaving causality inconclusive.

Fazit

Die HND ist ein heterogenes klinisches Phänomen, das sowohl als Subform der atopischen Dermatitis als auch als potenziell durch Dupilumab induzierte Entität auftreten kann. Ein differenziertes Vorgehen mit mikrobiologischer Diagnostik, ggf. Kontaktallergietestung und kritischer Reevaluation der Systemtherapie ist essenziell. Dupilumab ist in Fällen mit isolierter Beteiligung des Kopfes und Nackens nicht zwingend Therapie der Wahl, sondern kann sogar Trigger sein.

Redaktionelle Erstellung: Unter Zuhilfenahme von KI (siehe Impressum)
Wir danken Frau OA Dr. Ebner für die Durchsicht des Beitrages.

Korrespondenz: editors@skinonline.at

Conclusion

HND may represent both a distinct AD phenotype and a dupilumab-associated adverse effect. Clinical vigilance, diagnostic thoroughness, and flexible therapeutic strategies are essential. Dupilumab is not necessarily the treatment of choice in cases involving isolated involvement of the head and neck, and may even be a trigger.

Editorial production: With the help of AI (see legal notice, impressum)
We would like to thank Dr. Ebner for reviewing this article.

Correspondence: editors@skinonline.at

https://doi.org/10.61783/oegdv10704

Cholesterinembolie-Syndrom: Livedo racemosa, Nierenversagen und Amputation nach vaskulärem Eingriff

Zusammenfassung des Vortrages von Timna Vith
Jahrestagung der ÖADF in Wien, Erste Campus Wien,
29.-31. Mai 2025

Ein 64-jähriger Patient entwickelte wenige Tage nach einer digitalen Subtraktionsangiographie in Embolisationsbereitschaft aufgrund eines Aneurysmas der Arteria vertebralis schmerzhafte, livide Verfärbungen mit angrenzender Livedo racemosa an der linken Kleinzehe, dem rechten Oberschenkel und der rechten Flanke. In der Histologie zeigten sich intraluminale Cholesterinkristalllücken in tiefdermalen Arteriolen – pathognomonisch für das Cholesterinembolie-Syndrom (CES).

Cholesterol embolism syndrome: livedo racemosa, renal failure, and amputation following vascular surgery

Summary of the presentation by Timna Vith
Annual Meeting of the ÖADF in Vienna,
ERSTE Campus Vienna, May 29-31, 2025

A few days after undergoing digital subtraction angiography in preparation for embolization due to an aneurysm of the vertebral artery, a 64-year-old patient developed painful, livid discoloration with adjacent livedo racemosa on his left little toe, right thigh, and right flank. Histology revealed intraluminal cholesterol crystal gaps in deep dermal arterioles—pathognomonic for cholesterol embolism syndrome (CES).

Abbildung 1. Postinterventionelle Hautmanifestation: Livedo-racemosa-Zeichnung plantar und an der linken Kleinzehe.
Figure 1. Post-interventional skin manifestation: livedo racemosa pattern on the sole of the foot and on the left little toe.

Bildrechte: Klinikum Klagenfurt, Abteilung für Dermatologie
Image credit: Department of Dermatology, General Hospital Klagenfurt

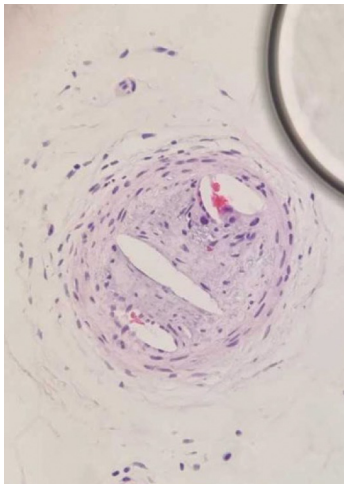

Abbildung 2. Arteriole der tiefen Dermis mit intraluminal gelegenen fibrinoid-thrombotischem Material mit Cholesterollücken
Figure 2. Arterioles of the deep dermis with intraluminal fibrinoid thrombotic material with cholesterol gaps.

Bildrechte: Thomas Gratzer, Institut für Klinische Pathologie und Molekularpathologie Klinikum Klagenfurt
Image credit: Thomas Gratzer, Institute for Clinical Pathology and Molecular Pathology, General Hospital Klagenfurt